おさえておきたい

編著 星野明弘
東京医科大学消化器・小児外科学分野 講師

腹腔鏡下鼠径部ヘルニア修復術のすべて

動画100本超

日本医事新報社

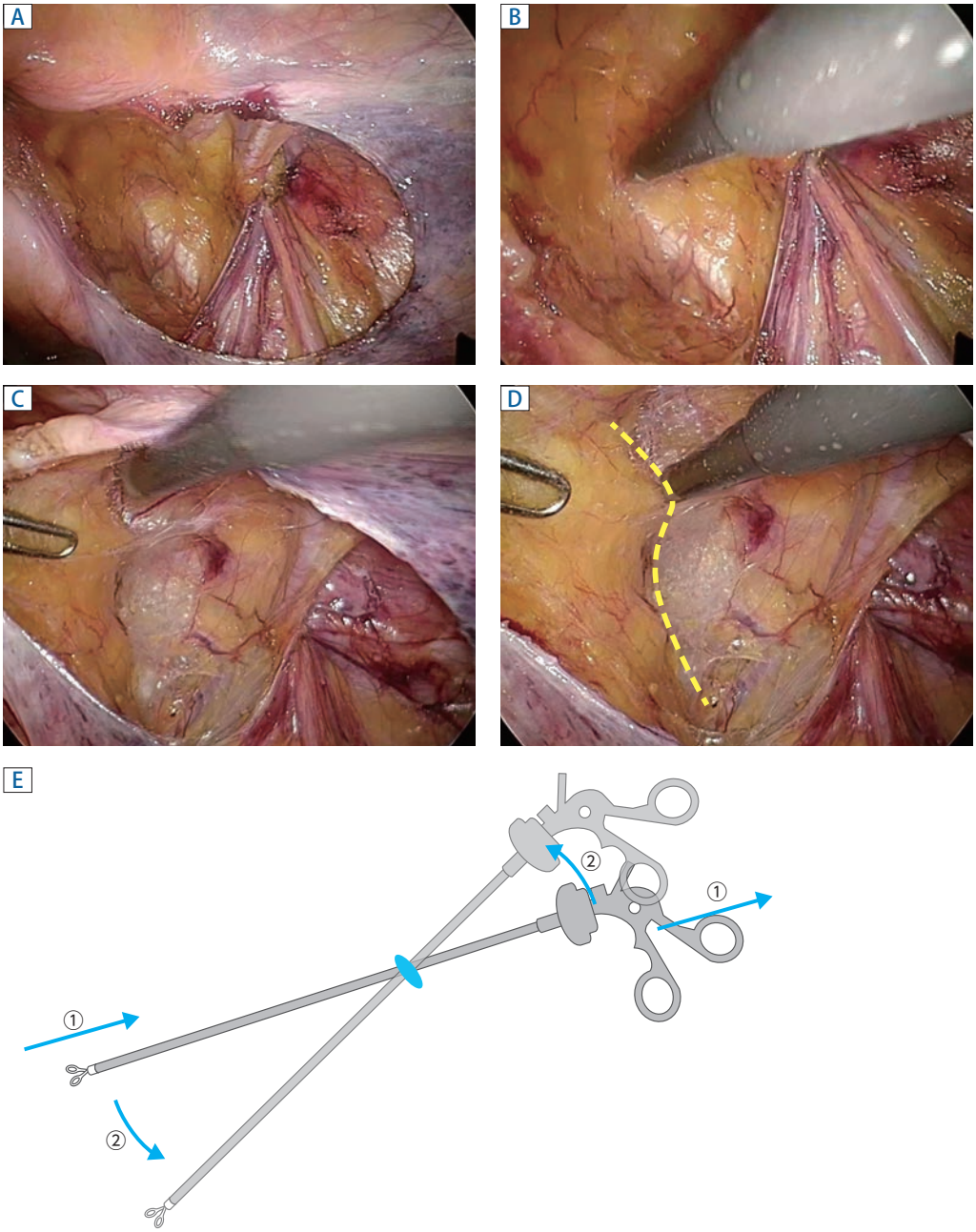

動画 4

図 4 非優位鉗子の使い方

A, B：右側症例の内側剥離の場面。左手の非優位鉗子で展開し視野は確保されているが，剥離層がまったく形成されておらず，至適剥離層がはっきりしない

C, D：内側膵ヒダを非優位鉗子で大きくつかみ，手前に牽引しさらにテコの作用で鉗子先端を手前に持ってくると，至適剥離層（D 黄破線）が形成され，かつ適切な緊張が組織にかかる展開が可能となる

E：剥離層の形成と組織の緊張をかける展開は，非優位鉗子を手前に引いて（①），テコの原理で鉗子先端を利かせる（②）ことがコツである

5) spermatic sheath

spermatic sheathとは，精管，精巣血管を包む内鼠径輪を頂点とした三角形の鞘状の膜である。その境界は，内側では精管，外側では精巣血管が含まれている。通常，spermatic sheathは，精巣血管の外側に広がっており（図9A），narrow spermatic sheathは比較的稀である（図9B）[15]。Diarraらは，剖検ではspermatic sheathは中腋窩線まで伸びていることが確認されたとしているが，手術中の観察では精巣血管外側で終わっているように見えると述べている（図9C）[16]。spermatic sheathは壁在化する構造物である。**壁在化をスムーズに行うためには，「剥離層の乗り換え」が重要となる。**

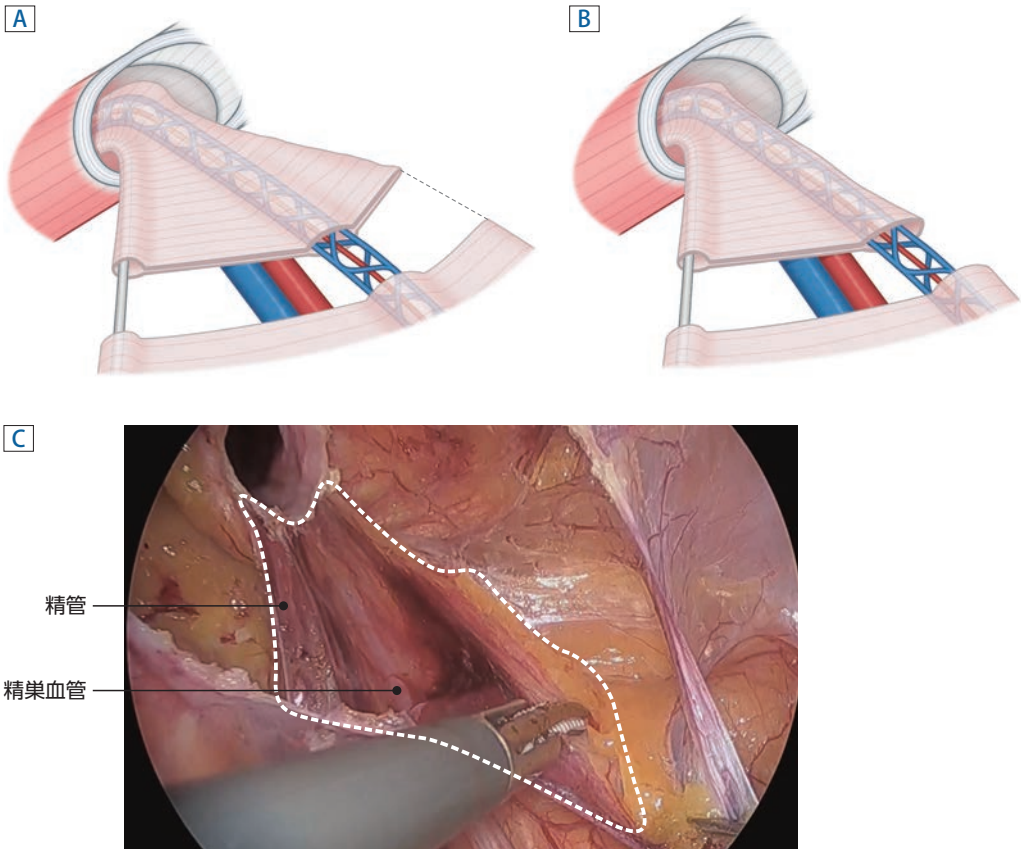

図9 spermatic sheath

A：通常のspermatic sheath
B：narrow spermatic sheath
C：実際の手術で観察されるspermatic sheath（白破線）。精巣血管の外側で終わっているように見える
（A，B：文献15をもとに作成）

2 手術手順

①ヘルニア嚢の環状離断

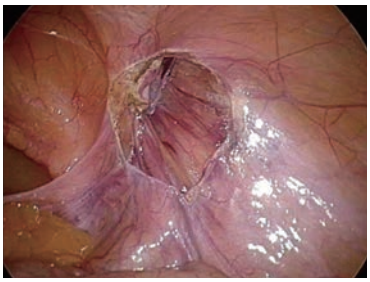

②腹膜前腔剥離

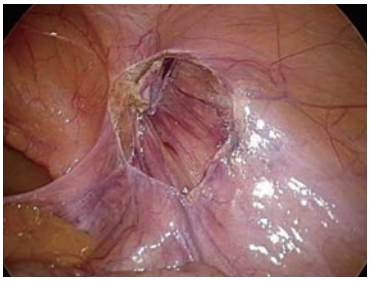

③メッシュ展開と固定

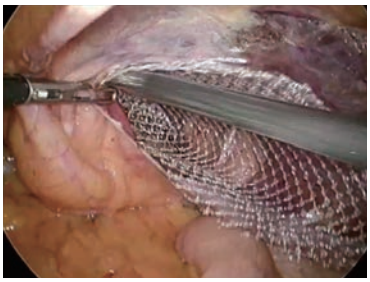

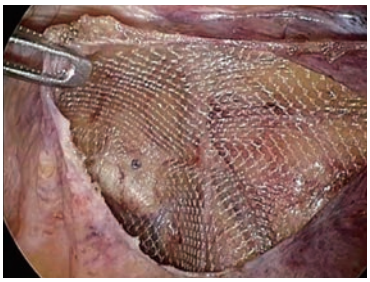

④腹膜の縫合閉鎖

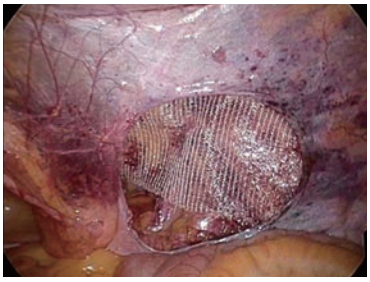

3 ヘルニア嚢の環状離断

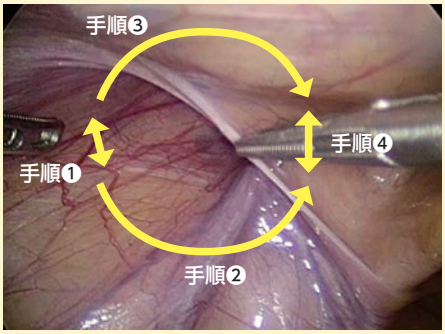

左側症例

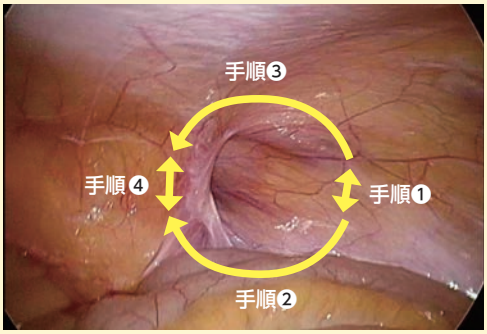

右側症例

1 腹膜切開の開始（手順❶）（動画1，2）

動画1

動画2

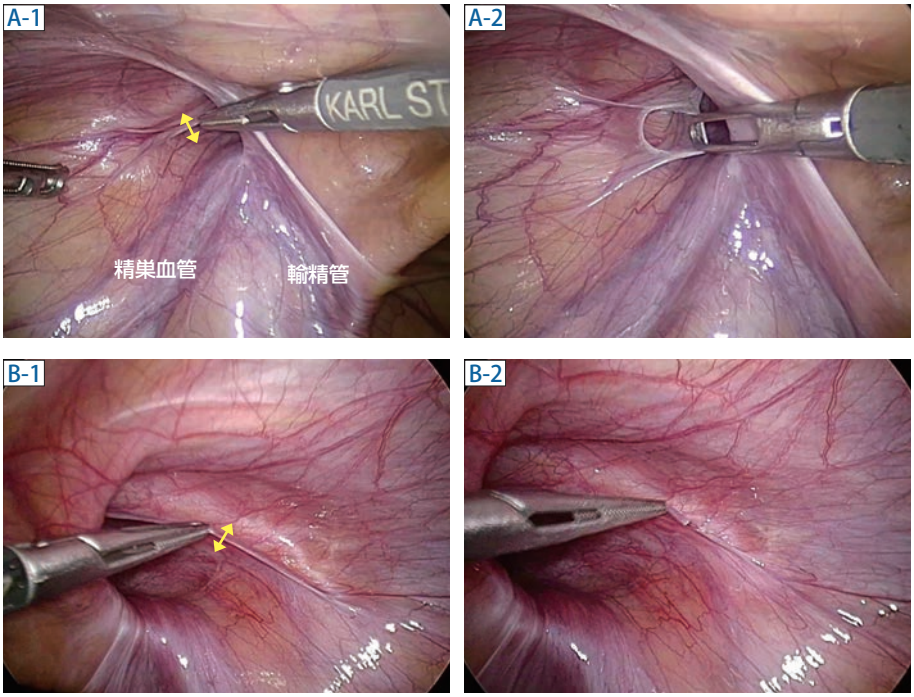

図1 腹膜切開の開始

A：左側症例（☞動画1），B：右側症例（☞動画2）
腹膜1枚を把持して左右に振ってみて可動するか確認する。可動するところ（黄両矢印）を切開すると（A-1，B-1），腹膜のみを切開できる（A-2，B-2）。腹膜1枚のみを切開すると，腹膜のみが剥がれる層に入りやすい

腹膜の外側腹側は膜同士が癒合しているため，腹膜切開の開始位置は腹膜と腹膜前筋膜深葉との間に入りやすいヘルニア門の外背側から始めるのがよい（図1A-1，B-1）。この際，ハサミで鋭的に行うと腹膜1枚のみを切開できる（図1A-2，B-2）。もし腹膜1枚のみを切開できなかった場合でも，次のヘルニア門の背側腹膜を剥離する際に，腹膜のみの層へ戻せば特に問題はない。

2 ヘルニア門の背側腹膜の切開（手順❷）（動画3，4）

ヘルニア門の背側腹膜の切開のコツは，腹膜のみを浮かすように剥離することであり（図2A-1，B-1），とにかく腹膜以外のものは全て腹壁側へ落としていく。腹膜のみになったら切開し，切開部を持ち直してさらに内側を剥離して切開，というように細かく操作を行っていくと安全に施行できる。この操作で確認が必要な解剖構造物は，精巣血管と輸精管である。通常のL型症例であれば，精巣血管の視認は容易であり，腹膜1枚のみ剥離して腹膜切開していれば損傷することはほとんどない。精巣血管を越えて内側に進むと輸精管がやや奥に確認できる。肥満症例やヘルニアの罹患歴が長くヘルニア門内側に瘢痕がある症例などでは，しっかり輸精管を剥離して落としてから腹膜を切開しないと輸精管を損傷する場合があるので注意が必要である。

輸精管を越えたら，内側と外側の層の境界を形成する膜（内外層を隔てる膜）（Arreguiのspermatic sheath）を必ず鋭的に切開してRetzius腔に入る（図2A-2，B-2）。

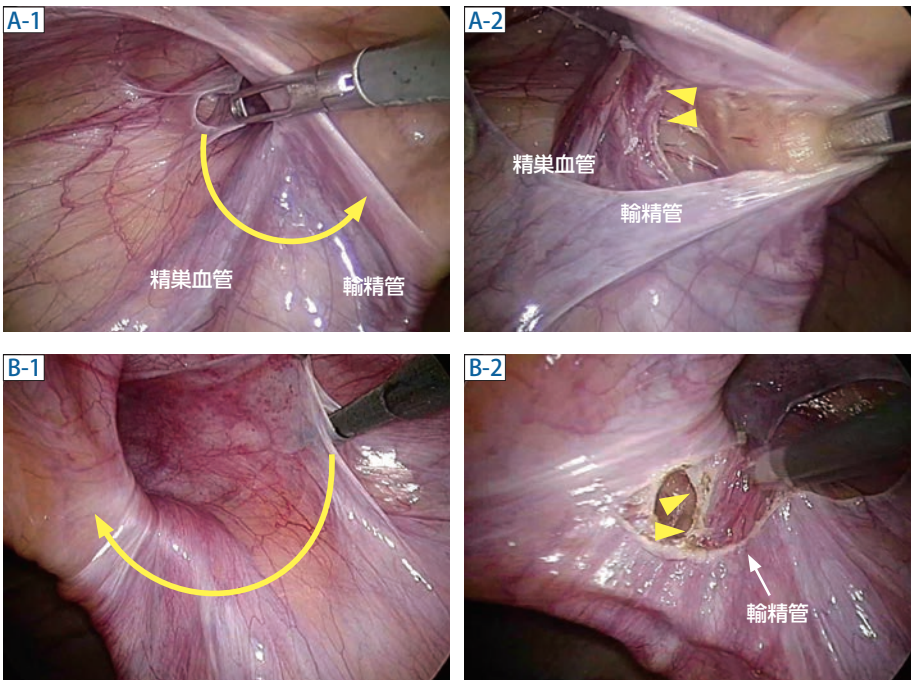

動画3

動画4

図2 ヘルニア門の背側腹膜の切開

A：左側症例（☞動画3），B：右側症例（☞動画4）
矢印の方向に腹膜のみ剥離して持ち上げて切離していく（A-1，B-1）。輸精管を確実に落とした後に内外層を隔てる膜（Arreguiのspermatic sheath）を鋭的に切離すると（A-2，B-2黄矢頭），Retzius腔に入ることができる

3 ヘルニア門の腹側腹膜の切開（手順❸）（動画5，6）

ヘルニア門側の腹膜を手前やや背側に牽引してヘルニア門腹側の腹膜を外側から内側へ向かって切開する（図3A-1，B-1）。この操作で留意する大事な解剖構造物はないが，このときも腹膜のみの切開を意識することが重要である。痩せている症例では腹横筋が腹膜と近接し切開の際に筋肉の損傷をきたすこともあるため，腹膜と腹横筋を剥がし腹膜のみを切開するようにする。また切開の際に腹膜より腹壁側の組織を切開することは，ヘルニア嚢の離断側（末梢側）の操作となるため不要の手技である。ヘルニア門の腹側腹膜の切開は下腹壁血管の手前（外側）までしっかり行っておく（図3A-2，B-2）。

動画5

動画6

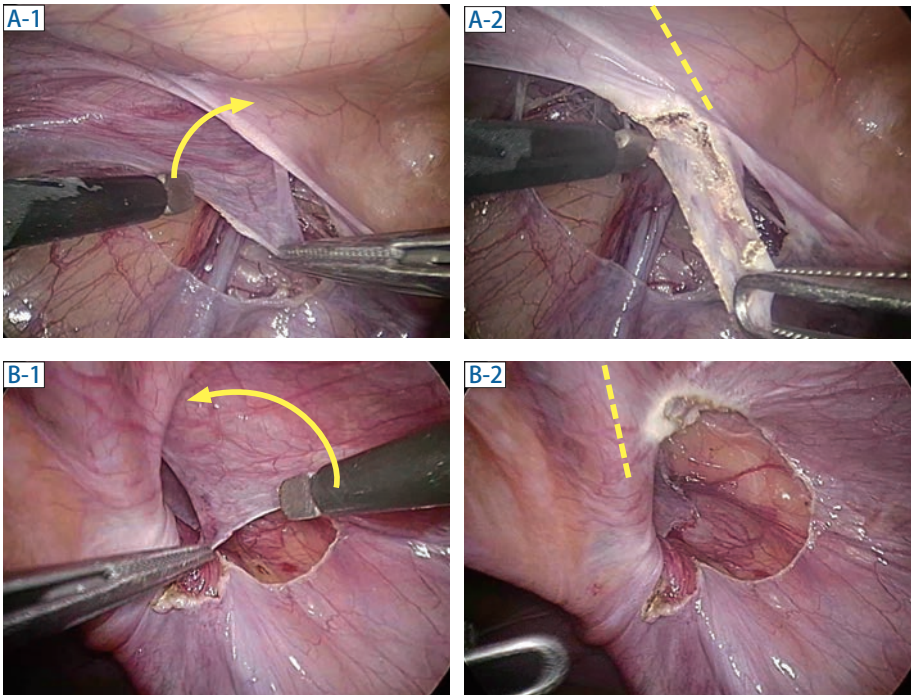

図3 ヘルニア門の腹側腹膜の切開（外側から内側へ）

A：左側症例（☞動画5），B：右側症例（☞動画6）
ヘルニア門側の腹膜を手前に牽引しながら腹膜を切開する（A-1，B-1）。腹側腹膜の切開はヘルニア門上縁に沿って行うと，腹膜の欠損が少なく適度となることが多い。ヘルニア門の上縁の腹膜切開は下腹壁血管（A-2，B-2 黄破線）の手前までにとどめる。下腹壁血管の内側まで腹膜切開を行う場合には，必ず腹膜を大きく手前に牽引して腹膜と血管の間を剥がしてから腹膜を切離することが，安全に行うコツである

ヘルニア嚢の環状離断のまとめ

手順❶：腹膜切開の開始

- ヘルニア門の外背側から腹膜切開を開始する。
- 腹膜1枚をハサミで切開することで，腹膜のみが剥がれる層に入りやすい。

手順❷：ヘルニア門の背側腹膜の切開

- 背側腹膜を内側に向かって輸精管を越えて切開し，輸精管を越えたら必ず内外層を隔てる膜（Arreguiのspermatic sheath）を切開して1層腹壁側に入る。
- 精巣血管と輸精管を必ず確認して腹膜から剥がしてから腹膜切開を行う。
- 内外層を隔てる膜はしっかり切開してRetzius腔に到達する。

手順❸：ヘルニア門の腹側腹膜の切開

- 外側から内側に向かって腹膜を切開し，下腹壁血管の手前までしっかり行う。
- ヘルニア門側の腹膜を手前にしっかり牽引してテンションをかけて腹膜を切開する。

手順❹：腹側腹膜と背側腹膜の切開部の連結

- 内側臍ヒダを**手前**内側へ緊張をかけて牽引し，下腹壁血管より内側で腹側と背側の切開縁をつなげる。

左側症例
動画 9

右側症例
動画 10

が好むメッシュを使用するのがよいと思われる。

メッシュの展開と固定および腹膜縫合に関しては，通常のL型と同様でよい（図14A，B，D）。異なる点として強いて言うなら，腹膜縫合に関しては環状切開と異なり，腹膜横切開のため緊張がかからず縫合が可能である。詳細は通常型外鼠径ヘルニアの手術手技の項（☞5章6）を参照のこと。

コラム　広い視野を持つ

若手外科医の手術を見ていると常に思うことがあります。それは，剥離操作をしている狭い部分しか見えていないということであり，筆者はこの状況を「視野狭窄」と呼んでいます。手前に鉗子の操作の邪魔になっている組織があったり，剥離しているところから離れたところで微小な出血があったりしても，視野狭窄のためどちらも気づかないことが多いです。また若手外科医は良い剥離層が出たらそれを突き進んでいく傾向があり，さらに腹膜前腔における内側の剥離では洞窟掘りのように進めていくため，これでは奥で出血した際に止血が困難です。

広い視野を持つためには，広い術野が必要です。浅く広く剥離して腹膜の可動性を良くすると，術野が広がるだけでなく，至適剥離層を連続して剥離しやすくなります。そして広い術野は，出血点の位置や血管の走行などを把握しやすく，出血しても止血しやすいです。以上のことから，手術の際には1点に意識を集中するのではなく，広い視野を持つことが大切です。