



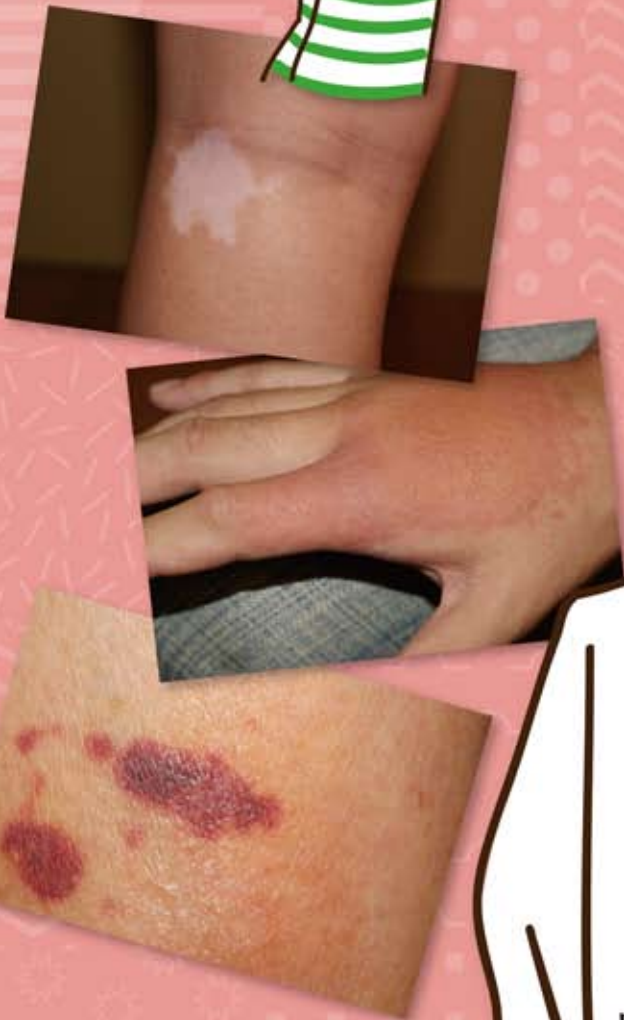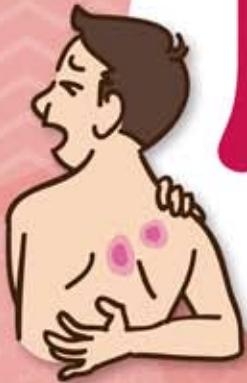診療所で診る

# 皮膚疾患

第2版

おゆみの皮膚科医院 院長

中村健一 著



日本医事新報社

## Q4 患児の保護者から「ステロイドは怖いので、NSAIDsを処方して下さい」と言われたら？

**A** NSAIDsの問題点を理解し、処方をなるべく避けることです。

非ステロイド性抗炎症薬(NSAIDs)の代表格であるアンダーム®軟膏・クリームは、2010年5月に日本での販売が中止となりました。全身の接触皮膚炎という重篤な副作用の発症が報告されていたからです。

かつて、このNSAIDsがもてはやされた時代がありました。マスコミなどで「ステロイドは怖い薬だ。使ってはいけない」という誤ったキャンペーンが行われ、ステロイドは悪者にされてしまったようです。その代わりに「安心薬」としてNSAIDsが存在していました。

NSAIDsには、実は2つの問題点があります。

1つは、「ある患者には、たまたま絶妙な効果をもたらす場合がある」という事実です。

もう1つは、「別の患者には最悪の結果をもたらすことがある」ということです。これはギャンブルに似ています。

ですから、私はNSAIDsの使用を「ギャンブル治療」と呼んでいます。医師たるもの、患者に処方する場合は最悪の結果を予想しなければなりません。たまたま効果があった、というだけでほかの患児にもNSAIDsを処方するというわけにはいきません。

NSAIDsの全身性の接触皮膚炎とは、NSAIDsを一定期間使用した後に生ずる、大変深刻な病態です。その症状は全身の紅斑に広がることもあり、ステロイドの内服が必要です。その恐怖を一度味わえば、NSAIDsは到底使用することはできないものです。各種のNSAIDsには、程度の差はあるものの同様の危険性があります。

患児の保護者からNSAIDsを処方してくれと言われたら、この深刻な副作用を説明した上で処方するようにしましょう。それを話すと、どなたもNSAIDsを希望しませんが…。

## Q5 患児の保護者から「私の子ども、アレルギーではないですか？」と聞かれたら？

**A** まず、保護者の不安を理解することが重要です。

保護者が「アレルギー」という言葉を使う場合、ほぼ99%、食物アレルギーの心配をしていると考えます。次に、「一生治らない特異体質」というニュアンスでもとらえています。まあインプレッションとしては、「好きなモノも食べられない、生涯にわたり悲惨な人生をたどる哀れな子…」というところでしょうか。このような不安を医師が理解することが重要です。

「すぐ体のアチコチを痒がる」という小児を例にとると、保護者への説明のポイントは以下の通りです。

- ① アレルギーというものは、今は大なり小なりどの子どもにも起こりうる、ありきたりの疾患です。
- ② アレルギーには様々な種類があります。この子の場合、肌が少し敏感であるというタイプのアレルギーだと思って下さい。
- ③ そういった敏感肌の場合、ほとんどの子どもは軽度のアレ

ルギーです。体に合ったお薬をきちんと内服、外用することで、十分普通の生活ができます。

- ④ このような敏感肌が一生続くことはありません。ほとんどのケースは思春期の前後で自然とよくなります。ご安心下さい。
- ⑤ 注意すべきことが、ひとつだけあります。それはアナフィラキシーショックというものです。これは原因物質に触れたり摂取したりすると、呼吸が苦しくなり、窒息してしまう恐ろしいケースです。命に関わるため、この場合はどんなものが原因になるか、徹底的に自覚して頂く必要があります。万一、アナフィラキシーショックを生じた場合は、エピネフリンという薬をすぐに注射する必要があります。この薬、最近ではエピペン®という自己注射キットを医療機関で処方してもらえるようになりました。



## Q6 「アレルギーの場合、食べ物はどうしたらよいですか？」と聞かれたら？

**A** 即時型と遅延型の分類をきちんと認識して原因を特定し、指導することです。

### ●食物アレルギーについての「外来説明法」を身につけましょう

外来で頻度の高いアレルギーとしては、以下の3つを頭に入れておきます。もちろん厳密には多くの疾患があります。

- ① 口腔アレルギー症候群(即時型)
- ② 蕁麻疹(即時型)
- ③ アトピー性皮膚炎

この分類を混同してしまうと混乱が生じます。この3つの違いは、発症までの時間と発症する部位です。

①の口腔アレルギー症候群、②蕁麻疹などのアレルギーは即時型(I型アレルギー)ですから、原因食物摂取後、比較的短時間(15分前後)で症状が現れます。このうち、口腔アレルギー症候群は食物摂取後すぐに口の周囲、口の中に浮腫を認めます。臨床的には、膨れた口唇として現れます(図1)。一方、蕁麻疹は全身のどこにでも生じます(図2)。ただし、①と②が混在するケースもあるので、この2つの概念を厳密に区別する必要はないかもしれません。

③のアトピー性皮膚炎(図3)の場合は、その多くは遅延型(IV型アレルギー)でしょう。摂取後1~2日経過してから皮膚の湿疹反応(掻きむしって発赤したり、鱗屑などが目立つこと)が現れます。分布は年齢によって様々です。乳児の場合が比較的多く、頭、顔面、頸部などに現れます。

では、実際は食物アレルギーではどのタイプが多いのでしょうか？それは、①、②の即時型でしょう。③の遅延型は非常に少なく、外来では稀で、筆者は懐疑的です。

食物アレルギーの診断は実は難しいのです。「特異的IgEの血液検査をすればいいじゃないか」と発想する気持ちはよくわかります。しかし、目の前の患者あるいは保護者は、何らかの症状があるから来院しているのです。その症状について、とことん問診で追求することがここでは重要です。「患者から学ぶ」のです。血液検査

は、原因が特定できた後に再確認の意味で行います。

外来では症状を注意深く聞き出し、この3つのうちどの症状があるかを鑑別することが大切です。

さて、原因の食物がある程度絞れたら、次にどうするか？ポイントは以下の2点です。

- ①ある食物を食べて、その症状が出現するのか？
- ②その食物を避けたら、症状が改善するのか？

この2点が揃わなければ、「この患者は、その食物に対して食物アレルギーである」とは言えません。

ここまで説明すると理解できると思います。即時型はだいたい患者自身、もしくは保護者がある程度自覚している場合が多いのです。原因食物の摂取後、すぐに症状が出現するので診察室での説明も明快になります。つまり、「あー、食物摂取による即時型タイプのアレルギーですよ。それでは、原因となる食物の摂取はある程度控えるようにしましょう。毎日のメニューには注意して下さいね」と指導できるのです。

ところが遅延型の場合、食物摂取後、症状出現までの間に1~2日という時間差が生じ、説明が複雑になります。「怪しいと思われる食物摂取の後、1~2日間は皮膚の症状をしっかりと見て下さい。痒みが出現したら、その食物が原因です。アトピー性皮膚炎の場合は蕁麻疹と異なり、食物を口に入れてから症状が出現するまでにちょっと日にちがかかります。それで痒みが出現したら、その食物が痒みの原因です。制限する必要があります」と説明します。そして、つけ加えます。「仮に、食物が原因と判明した場合でも、薬剤の使用である程度コントロールできる場合もあります。ご安心下さい」。

食物アレルギーについては拙著『診療所で診る子どもの皮膚疾患』(日本医事新報社刊) p170を参照して下さい。

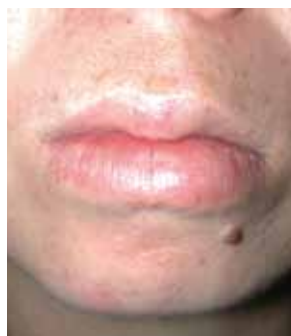

図1 口腔アレルギー症候群(膨れた唇)

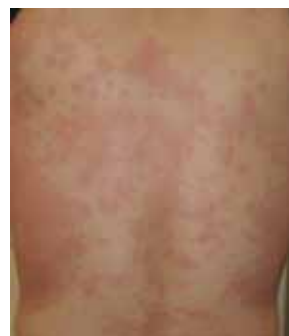

図2 蕁麻疹

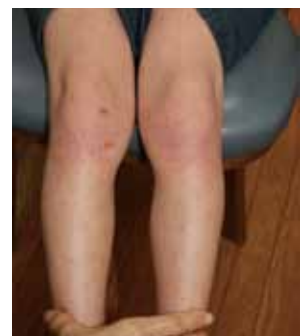

図3 アトピー性皮膚炎

## 01 頭にフケが出た！ 痒い！

## フケといってもいろいろです。

- ▶ この場合、圧倒的に脂漏性皮膚炎が多いのです。幼稚園・保育園児，小学校低学年の児童は，常にあたまシラミを念頭に置く必要があります。
- ▶ 頭部の病変の治療はだいたいステロイド外用です。アンテベート<sup>®</sup>ローション，リンデロン<sup>®</sup>-Vローションなどで治療します。しかし，あたまシラミと白癬は感染症です。これにステロイド外用を行うと増悪します。そのため，まず，「シラミはいないか？」「白癬菌はいないか？」とよく観察してから治療します。
- ▶ フケは頭皮の角質が剥がれた結果ですので，頭皮表面の変化であることを認識します。「どうもあたまシラミではないな」と確認したら，次に鑑別すべきは感染症です。まず白癬菌がないかどうかを確認する必要があります。頭部に白癬菌が感染するとかなり厄介です。放置すると，永久的な脱毛症を生じることがあるケルスス禿瘡という深い真菌感染を生じてしまいます。感染症以外ならば，圧倒的に高頻度な疾患は脂漏性皮膚炎，アトピー性皮膚炎，接触皮膚炎などです。

## 1



## 頭部の脂漏性皮膚炎

p98



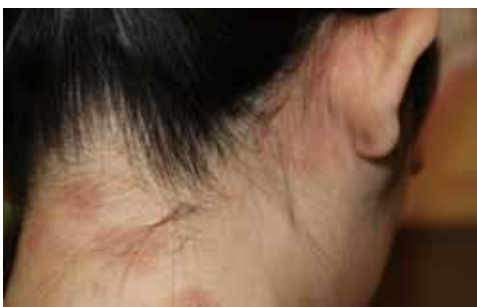## マラセチア菌の増殖がきっかけの湿疹皮膚炎

- 症状** 頭部の鱗屑と軽度の瘙痒感。慢性に経過する皮膚科の代表的疾患。「フケが出た」と言われたらこの疾患。
- 診断** 白癬菌は陰性，頭皮に発赤，鱗屑。
- 治療** ステロイド外用で治療，抗真菌薬（ニゾラール<sup>®</sup>）で予防。
- 注意** ステロイド外用で白癬の増殖あり。足白癬の有無も確認すること。

## 2

頭皮のこすり過ぎ<sup>①</sup> and/or アトピー性皮膚炎<sup>②</sup>

①(参考) p78, ②p92



頭皮のこすり過ぎ

## 爪で頭皮を刺激した状態


- 症状** 激しい痒みを訴え，頭皮のみではなく顔面，四肢などに掻破痕がある。
- 診断** 一時的なステロイド外用。
- 注意** 心理的な問題も多いので，ストレスに対するコンサルテーションが必要な場合がある。

# 3

★★★★☆

## あたまシラミ

p210



毛髪に付着したシラミの卵 (拡大図)

### あたまシラミが頭皮，頭髪に寄生した状態

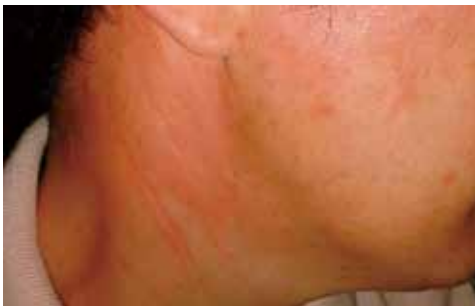- 症状** 頭皮の激しい痒み。
- 診断** シラミの卵を発見すること。
- 治療** スミスリン®Lという薬剤を使用した洗髪 (保険適用外)。
- 注意** 脂漏性皮膚炎の鱗屑とあたまシラミの卵をどう見わけるのが問題となる。

# 4

★★★★☆

## 毛染めの接触皮膚炎

(参考) p86



### パラフェニレンジアミン色素による接触皮膚炎

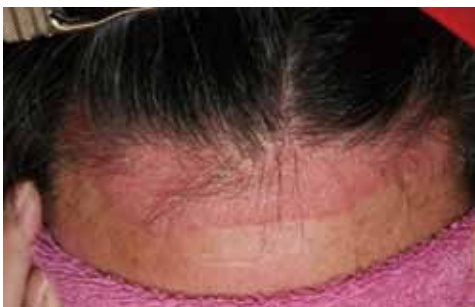- 症状** 頭皮，耳の周囲，額部などの発赤，痒み。
- 診断** 毛染めをした時期を聞き出す。
- 治療** ステロイド外用。
- 注意** 市販薬の接触皮膚炎も合併していることがある。

# 5

★★★★☆ (稀です)

## 頭部の尋常性乾癬

(参考) p154



### 尋常性乾癬の病変が頭部に出現したもの

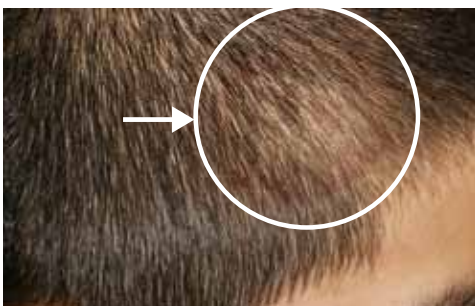- 症状** 厚い鱗屑，頭皮の紅斑，角化。
- 診断** ほかの皮膚に尋常性乾癬の病変がないか，頭髪の生え際から顔面，頸部にかけても尋常性乾癬の病変はないかを確認。
- 治療** ビタミンD<sub>3</sub>のローション，ステロイド外用など。
- 注意** 脂漏性皮膚炎と区別がつかないことがある。

# 6

★★★★☆ (稀です)

## 頭部白癬

p170



### 白癬菌が頭部に寄生した状態

- 症状** 頭部の鱗屑，紅斑が特徴だが，脂漏性皮膚炎と似ている。
- 診断** 白癬菌を発見するため，顕微鏡検査が必要 (発見できないこともある！)。
- 治療** 抗真菌薬内服。
- 注意** 既存の足白癬が拡大した場合や，格闘技で他者と接触して感染した場合などがある。



# 69 ざ瘡(ニキビ)

## 単なる「毛穴の感染症」ではありません。

皮膚科診療を实践するなら、ざ瘡(ニキビ)に対処することが必要です。電車に乗れば、街を歩けば、必ずざ瘡の若者を見かけます。ざ瘡は単純な「毛穴の感染症」ではありません。男性ホルモンによる脂腺の亢進、毛包の角化異常という特殊なジャンルに属します。

## 診断 軽症、重症のパターン認識が大切です。

こればかりは「診察眼」を養う必要があります。軽症～重症のパターン認識が大切です。この疾患、思春期に毛包脂腺系が活発化することが原因です。以下の3つを押さえると、よくわかります。

- ① 男性ホルモンが毛包へ作用し、その結果、皮脂分泌が亢進する。
- ② 毛包入口部分が角化して毛穴が塞がってしまう。
- ③ *Propionibacterium acnes* (嫌気性菌) の増殖による炎症反応が生じる。

### 1 面皰主体のざ瘡(図1)

この程度で来院する患者が多数です。

### 2 1 紅色丘疹が出現した症例(図2)

徐々に炎症が活発になります。化膿性炎症の状態です。

### 3 膿疱、結節が出現した症例(図3)

進行すると膿疱、膿瘍、結節となり、切開が必要になることもあります。

### 4 ざ瘡による癬痕(図4)

炎症が治まっても肥厚性癬痕になることがあります。

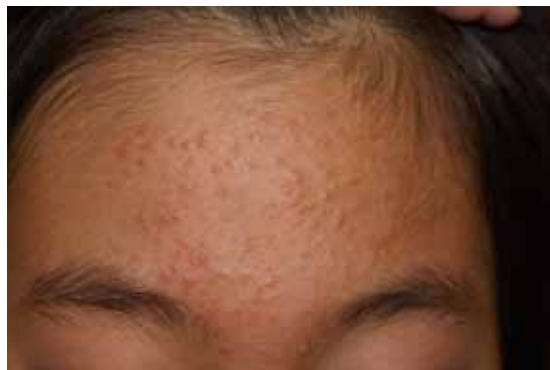

図1 面皰主体のざ瘡

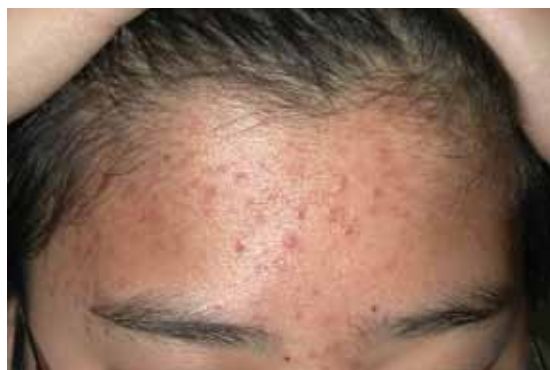

図2 図1に紅色丘疹が出現

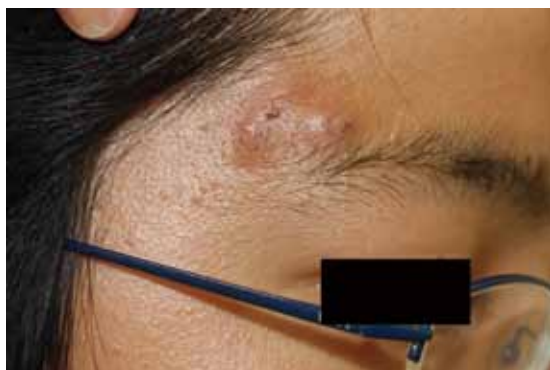

図3 膿疱、結節が出現

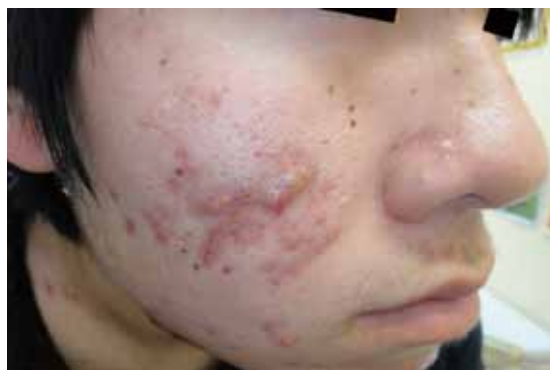

図4 ざ瘡による癬痕

## 治療

● ざ瘡の治療は近年大きく変化しました。治療とは病因を突き止め、それを除くことです。ざ瘡の原因として、よく図5が挙げられます。思わず「原因が複雑に絡み合う疾患ですね…」と言いたくなります。

● 治療は大きく3つに分かれます。

このうち、一般医で勝負をかける

るのはⅠ. 維持期、Ⅱ. 急性期です。Ⅲ. 瘢痕期はプレドニン®の局注など、ややこしい治療があるので関わらないほうが無難です。

Ⅰ. 維持期：維持する治療（予防，悪化させない）

Ⅱ. 急性期：急性炎症期に行う治療（紅色丘疹，膿疱など）

Ⅲ. 瘢痕期：囊腫瘢痕となってしまった場合の治療

（患者は若者が多く，高額な自費治療ではなく保険による外用・内服治療が求められます）

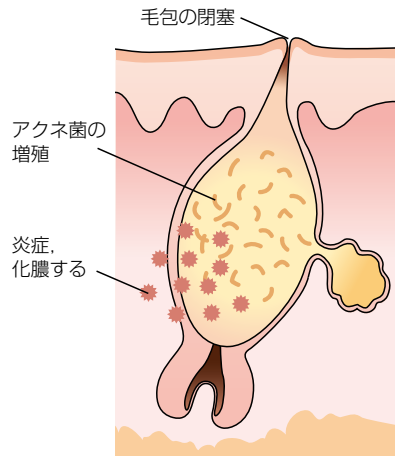


図5 ざ瘡の原因

## 外用薬（大きくわけて3つ）

### 1. ベピオ®ゲル

● フリーラジカル産生の外用薬（ここでは略して「フリラジ」。「オリラジ」ではありません。非抗菌薬なので耐性菌が発生しません）。2つの作用があります。1つ目は、ベピオ®ゲル自体が分解される時に発生する「フリラジ」で菌（アクネ桿菌）を物理的・化学的に破壊するという仕組み。2つ目は、同じくこの「フリラジ」が角層のコルネオデスモゾームの蛋白を変性させること。それにより毛包の角質細胞同士の融合が進み、角質剝離作用が進む、つまり「閉塞した毛穴が開く」ということです。ざ瘡の治療において、無理せず閉塞毛包を開かせることは皮膚科医の夢でした。それがこの外用薬で実現するのです。…とはいっても、なんだかわかったようなわからないような作用機序ですね。

● 理屈より実践を重視しましょう。欧米での実績から考えると、今後はこのベピオ®ゲルを中心にざ瘡の治療が行われることは間違いありません。顔面だけではなく体幹部のざ瘡にも使用できます。妊娠中でも、小児にも比較的安全に使用できます。イヤこれは便利な外用薬です。まずはこれを勧めます。

### 2. ディフェリン®ゲル

● これも非抗菌薬です。免疫に対しても影響を及ぼし、抗炎症作用もあるらしい…。レチノイン酸という催奇形性を持つ薬剤の部類に入ります。ビタミンAの誘導体で角質に働き、その異常を改善します。毛包漏斗部の角化異常が問題となるざ瘡に対しては猛烈に魅力的な薬剤です。既に本邦でも

## Q 「毛嚢虫性ざ瘡」とは何か？

A 毛嚢虫は毛包の常在虫、それが異常に増殖してざ瘡の外観を呈する状態です。まあ普通の患者では起こりません。ステロイド外用を行っている、何らかの理由で免疫抑制状態になっているなどにより生じます。ニキビが膿の状態になっている箇所をつまみ出して膿汁を顕微鏡で見ると虫がいます。イオウ・カンフルローション®という古典的な外用薬で治療します。

Q ざ瘡では自費診療の「ケミカルピーリング」や自家製「ビタミンCローション」などが有名だが。

A 治療法は大きく2つに分かれます。①保険による診療，②自費による診療，です。②の自費診療はケミカルピーリング，ビタミンCローション外用，男性ホルモンに影響を与える内服薬など実に多彩です。保険診療では満足に治せなかった時代のもので、今ではあまりお勧めできません。なぜなら近年、ベピオ®ゲルやディフェリン®ゲルなどの優れた保険薬が続々と登場し、自費診療はもはや過去の産物と言っても過言ではないからです。読者には堂々と保険で治療することをお勧めします。

## Q ベピオ®ゲルの注意点は？

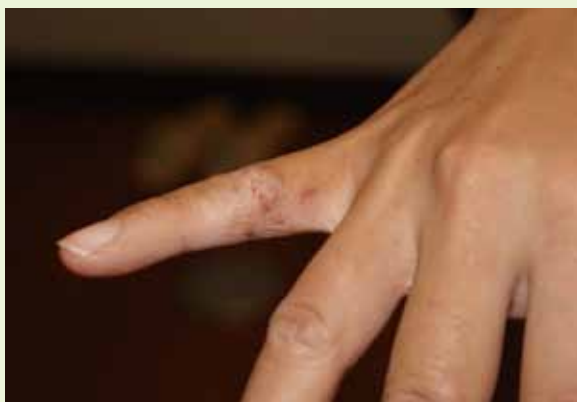A 過酸化ベンゾイル (BPO) は不安定な物質と考えましょう。商品「ベピオ®」は脱色作用があります。髪の毛，着色衣類に付着すると変色します。また，抗菌薬との混合薬である「デュアック®配合ゲル」も同様です [Q&A「デュアック®配合ゲルとは？」(p232) 参照]。「茶髪にするために髪の毛に塗ろう」などと考えるのはだめです。

# 01 手湿疹に似た病変は？ —手の紅斑，丘疹のそっくりさん

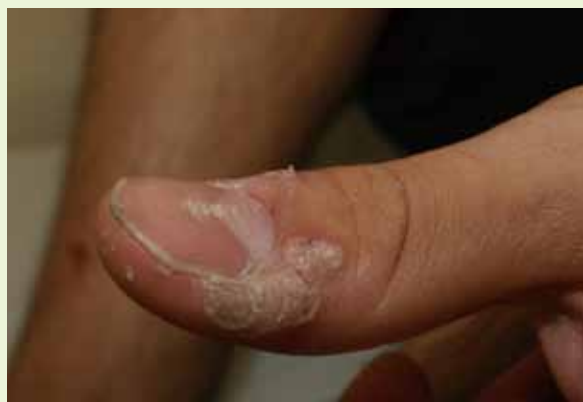**皮膚科では，よく手の病変を診ます。**

手に生じる病変は手湿疹ではありません。細かい盛り上がりがあるものでは，手湿疹の仲間である汗疱，異汗性湿疹，手白癬，湿疹のようにみえるウイルス性乳頭腫（いぼ）などがあります。季節の変わり目などには，砂かぶれに似るウイルス感染症にもお目にかかります。

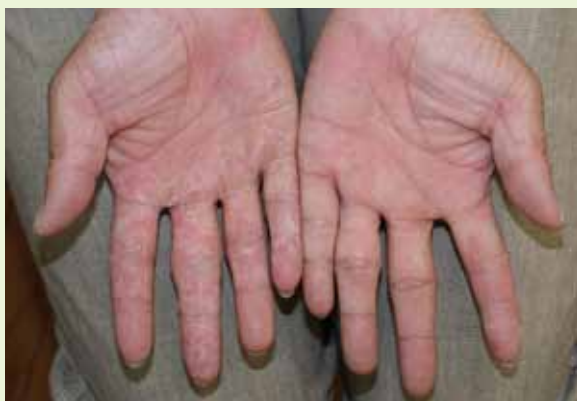## これらの症例を鑑別できますか？



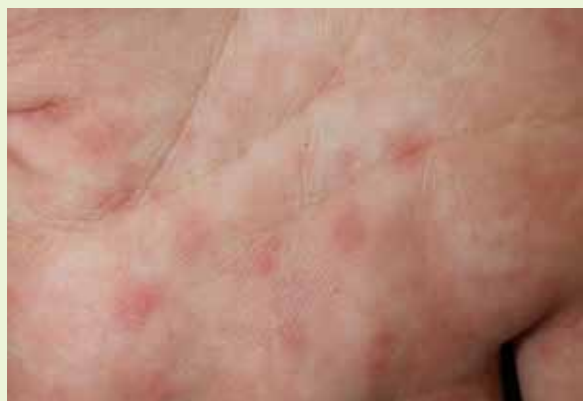① 成人の手あれ？



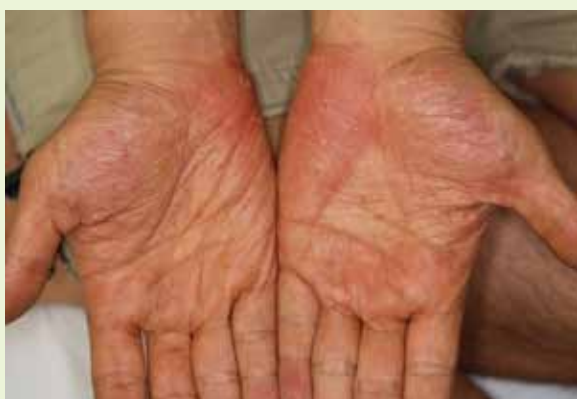② 成人の手の指に何かできた？



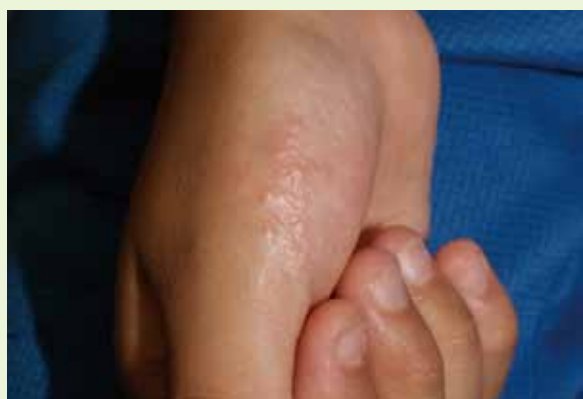③ 成人の手の片側に何かできた？



④ 手掌の赤い点？

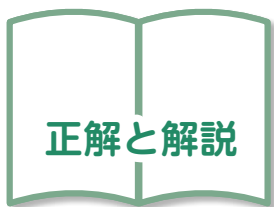

⑤ 「なかなか治りません」と医院を転々とした患者



⑥ 手に水疱のようなものができた？





### ①手湿疹

表皮の変化を伴うとこのように鱗屑が付着します。瘙痒を伴うので掻きむしった痂皮なども確認できます。これが手湿疹です。

### ②いぼ(ウイルス性乳頭腫)

このような外観を「疣状<sup>ゆうじょう</sup>」と呼び、ウイルス性乳頭腫(疣贅)を示します。診断には慣れが必要です。

### ③手白癬

「手湿疹が片側性」と思ったら手白癬を考えます。臨床的には通常の手湿疹と区別がつきません。足白癬の有無をチェックします。

### ④汗疱

手掌に細かい紅斑が散布している場合は、汗疱ないしは異汗性湿疹が代表的な疾患です。小児では手足口病の初期(水疱がよく確認できないことがある)に注意します。ウイルス性疾患の可能性がある場合は「子どもの手あれですね」などと軽々しく診断しないことです。

### ⑤掌蹠膿疱症

成人の手湿疹がどう治療しても良くならない場合があります。これが掌蹠膿疱症です。もちろん手白癬、疥癬などを除外する必要があります。

### ⑥汗疱

母指球部に生じた細かい水疱です。だいたいこのように一部に集簇します。