

# 1 ケロイド・肥厚性瘢痕とは

## 1. ケロイド・肥厚性瘢痕治療の現状

傷あとが赤く盛り上がる状態はなんとなく「ケロイド」と診断され、「体質ですので治療は難しいです」と説明される。また、このような傷あとを比較的多く診る機会がある皮膚科や形成外科でも「ステロイドの注射やテープしか治療方法はありませんが、それほど効果は期待できません」と説明される。このような状況が今も多々見受けられる。その原因は、ケロイドや肥厚性瘢痕の発症機序や病態において不明な点が多くあったからである。

しかし、ケロイド・肥厚性瘢痕における基礎研究・臨床研究は近年飛躍的に進んでおり、今まで原因不明とされてきた事象が明らかになりつつある。多くの医師が「ケロイドは完治できない」と考えてきたが、現在では「完治できる」疾患となった。

さらに、専門的な加療ができる施設だけでなく、患者がまず訪れる診療所でもいろいろと一次的な治療が可能であり、医師は患者に対し「治療する方法がある」と自信を持って伝えることができる時代となった。

## 2. ケロイド・肥厚性瘢痕の原因

ケロイド・肥厚性瘢痕は皮膚の傷や炎症から生じる。ときどき、何も無いところから突然ケロイド・肥厚性瘢痕が発症することがあるような印象を持つ患者もいるが、その多くは毛包炎やざ瘡といった毛包の炎症が原因である。ケロイド・肥厚性瘢痕は真皮網状層の創傷治癒過程の異常であるため、真皮浅層までの浅い擦過傷などの傷からは発症しない。特に多い原因はこれら毛包炎やざ瘡であるが、そのほか、上腕のBCG注射、耳垂のピアス、胸部や腹部の手術、熱傷、帯状疱疹、クラゲ刺傷(図1～3)などの皮膚疾患からもよく発症する。

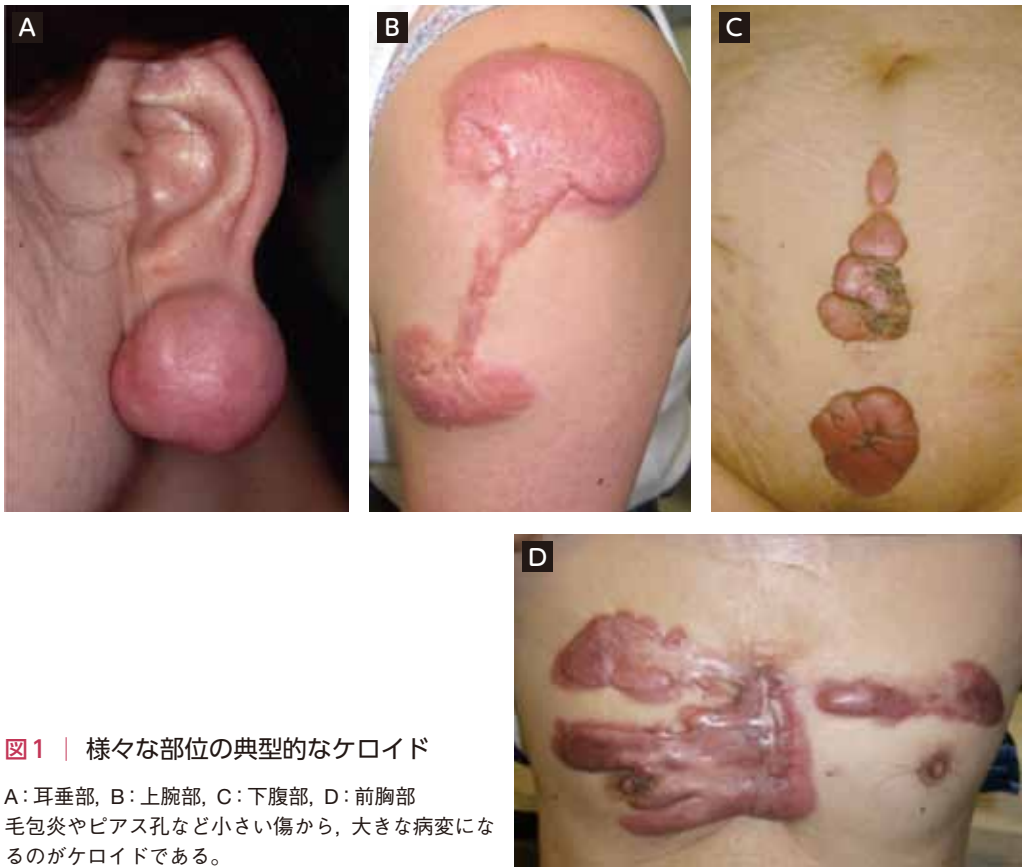

図1 | 様々な部位の典型的なケロイド

A: 耳垂部, B: 上腕部, C: 下腹部, D: 前胸部  
毛包炎やピアス孔など小さい傷から、大きな病変になるのがケロイドである。

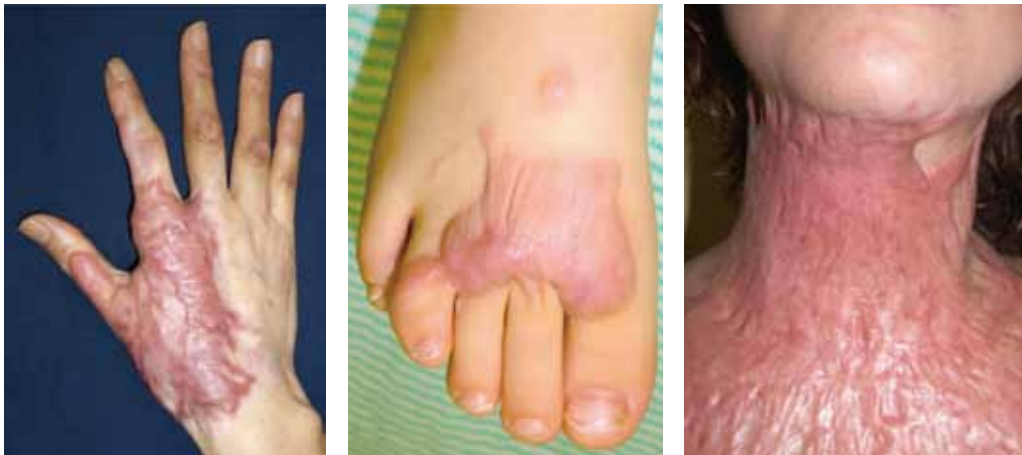

図2 | 様々な部位の典型的な肥厚性瘢痕

熱傷による肥厚性瘢痕であるが、熱傷部位だけで創が赤く隆起する。しかし、ここから創を超えてケロイドになることもあり、ケロイド・肥厚性瘢痕の区別は明確ではない。

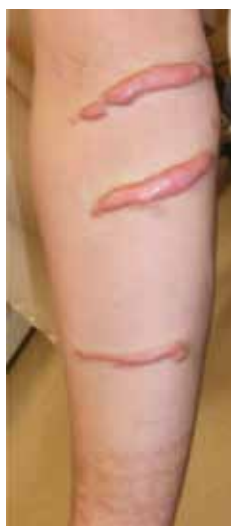

図3 | クラゲ刺傷による前腕の肥厚性瘢痕

クラゲ刺傷は刺胞によって局所に線状の傷ができ、炎症が長く続きやすいため、細長いケロイド・肥厚性瘢痕を発症することがある。

### 3. 創傷治癒とケロイド・肥厚性瘢痕

真皮網状層に傷ができ、創傷治癒過程が開始されると炎症が起こり、血管新生や膠原線維の産生などが惹起される。通常は減弱していく炎症が続いてしまう状態をケロイド・肥厚性瘢痕と言う。真皮網状層で炎症が持続し、血管新生や膠原線維の産生が持続するため、赤く隆起した病変となる(図4)。

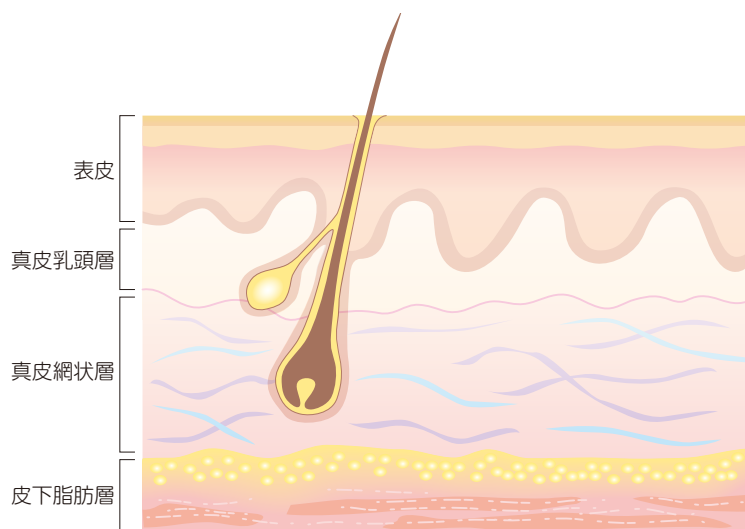


図4 | 正常皮膚の構造

ケロイド・肥厚性瘢痕は真皮網状層で炎症が持続し、真皮網状層が厚くなる。

浅い部分の表皮と真皮乳頭層では、患者が掻き壊したりしない限り炎症はごく軽度であるため、ケロイド・肥厚性瘢痕は「真皮網状層の慢性炎症性疾患」と考えることができる。この炎症は、皮膚に強い緊張がかかる部位であるといった局所的な条件や、妊娠していて血中のエストロゲン濃度が高いといった全身的因子によって悪化することがわかってきた。

#### 4. ケロイド・肥厚性瘢痕の病理学的特徴

従来、臨床的にも病理組織学的にもケロイドと肥厚性瘢痕は似て非なる疾患であると考えられてきた。多くの臨床の教科書には、両者とも赤く隆起する瘢痕であるが、ケロイドは創の範囲を超えて広がる瘢痕であり、肥厚性瘢痕は創の範囲にとどまるものである、と記載されている。一方、病理組織学的には硝子化した太い膠原線維束が認められればケロイド(図5)、認められないかもしくは少量であれば肥厚性瘢痕と診断されてきた。

しかし、臨床診断と病理組織診断は常に一致するわけではなく、臨床的に両者が混在しているような中間的病態が多々ある。さらに、ケロイドに特徴的な硝子化した膠原線維は、常に肥厚性瘢痕に特徴的な真皮結節と呼ばれる膠原線維塊の周囲に出現するため、ケロイドと肥厚性瘢痕は炎症の強さや持続時間の違いによって病勢の違いが生じている、区別が明確でない連続した病態であることが示唆されている(図6)。ただし、臨床的には弱い炎症である肥厚性瘢痕は比較的治療が容易で、強い炎症であるケロイドは治療が比較的困難とされることから、その治療方法も異なり、臨床的な目安という意味ではケロイド・肥厚性瘢痕という区別はわかりやすい。

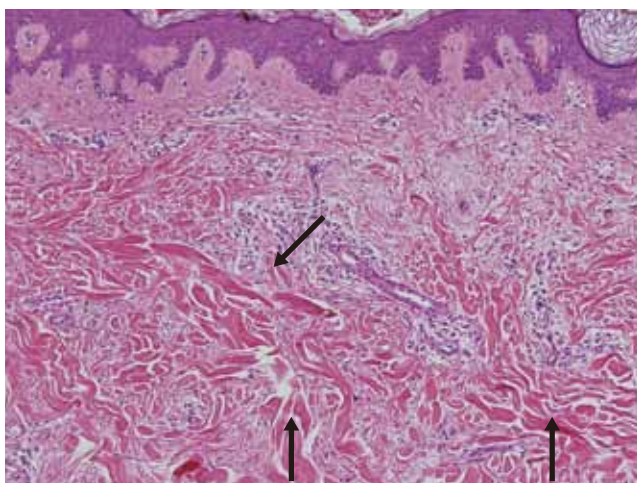


図5 | 典型的なケロイドの病理組織像

真皮網状層に硝子化した太い膠原線維が出現している。これが炎症の強さを表しており、病理学的なケロイドの診断基準となっている。

# 1 内服薬

## 1. ケロイド・肥厚性瘢痕に効果のある内服薬

内服薬ではトラニラスト(リザベン<sup>®</sup>)が保険適用して使用できる。これは抗アレルギー薬であり、各種炎症細胞が出す化学伝達物質を抑制することにより癢痒を抑え、さらに病変自体を沈静化させる。ランダム化比較試験において、ケロイドの症状の改善に統計学的有意差が認められている。また、トラニラストは肥満細胞の脱顆粒現象を抑制し、ヒスタミンなどのケミカルメディエーターの遊離を抑制する。その効果としては、線維芽細胞のコラーゲン産生抑制作用、血管内皮細胞の増殖抑制作用などが確認されている。

保険適用外ではあるが、漢方薬の柴苓湯さいれいとうは炎症を軽減する効果があるとされ、線維芽細胞の増殖抑制作用などが確認されており有用である。

炎症が強く増大傾向のあるケロイドの場合、症状の軽快はあっても、これらの内服薬のみで治癒に至ることは困難であるため、他の治療法と組み合わせて使う(図1, 2)。典型的な肥厚性瘢痕ではケロイドに比べて治療期間の短縮や、症状の改善

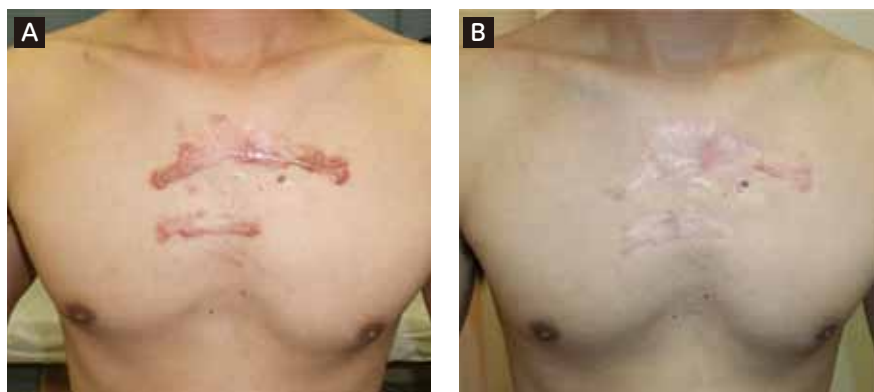


図1 | トラニラストと副腎皮質ホルモンテープ剤の併用療法

A: 治療開始前, B: 治療開始後2年

保険適用のできる治療の組み合わせである。炎症が軽減している。



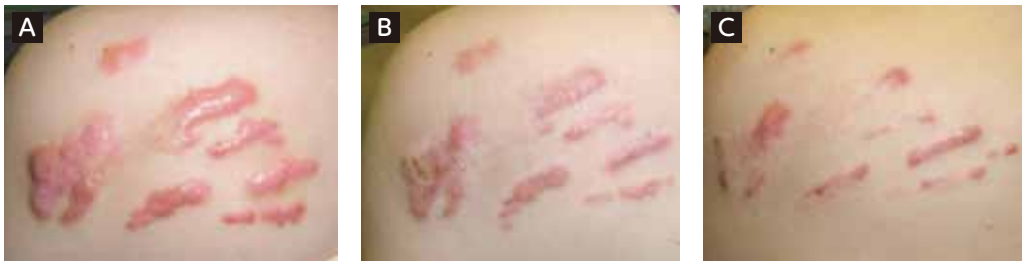

図2 | Nd:YAGレーザー治療と柴苓湯の併用療法(左肩甲部)

A: 治療開始前, B: 治療開始後1年, C: 治療開始後4年

保険適用外の治療の組み合わせである。経過は長く年単位での通院となるが、炎症が軽減した。

が認められる。将来的には皮膚、特に真皮における血管新生や血流量を制御する薬剤の開発が望まれるところである。

また、トラニラストの副作用として、膀胱炎様症状が報告されており、症状を呈した場合は服薬を中止する。柴苓湯の副作用として、間質性肺炎などが報告されているため、常に副作用には注意を払う必要がある。

## 2. ケロイド・肥厚性瘢痕の原因となるざ瘡や毛包炎に効果のある内服薬

『尋常性座瘡治療ガイドライン2017』上、推奨度の高い内服抗菌薬は、ミノサイクリン塩酸塩、ドキシサイクリン塩酸塩水和物、ロキシスロマイシンなどである。ただ経験上、ケロイド・肥厚性瘢痕がある症例において、ざ瘡や毛包炎が多発している場合(図3)、効果が高い上に1日1回の内服で簡便なのが、レボフロキサシン

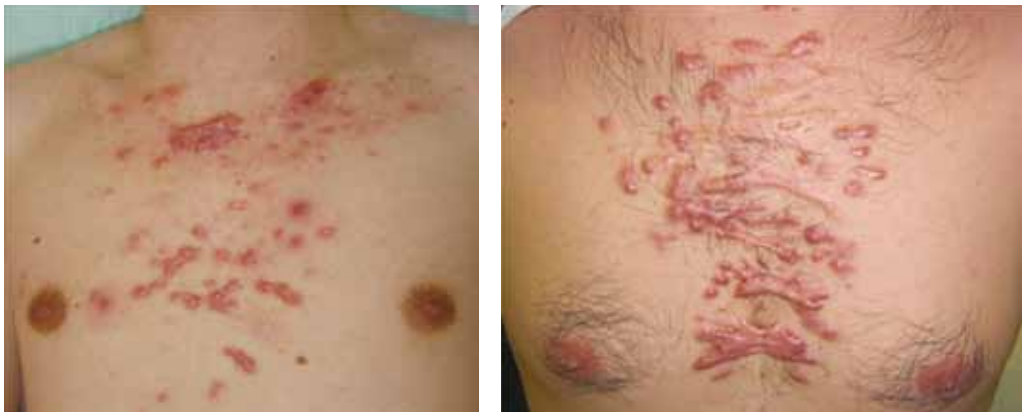

図3 | 集簇性ざ瘡から発症したケロイド・肥厚性瘢痕

# 1 皮膚科——ざ瘡関連の ケロイド・肥厚性瘢痕

## 1. ざ瘡や毛包炎から発生するケロイド・肥厚性瘢痕

ケロイド・肥厚性瘢痕の多くは、ざ瘡や毛包炎といった毛包の炎症が遷延して生じるものである。特に集簇性ざ瘡の場合は、高率にケロイド・肥厚性瘢痕が生じる(図1)。ただし、多くの患者がケロイド・肥厚性瘢痕の原因を認識しているわけではないことを考えると、集簇性ざ瘡というよりは尋常性ざ瘡や毛包炎などの炎症が遷延し、悪化するものも多いと考えられる。いわゆる頭髪や腋毛などの終毛性毛包

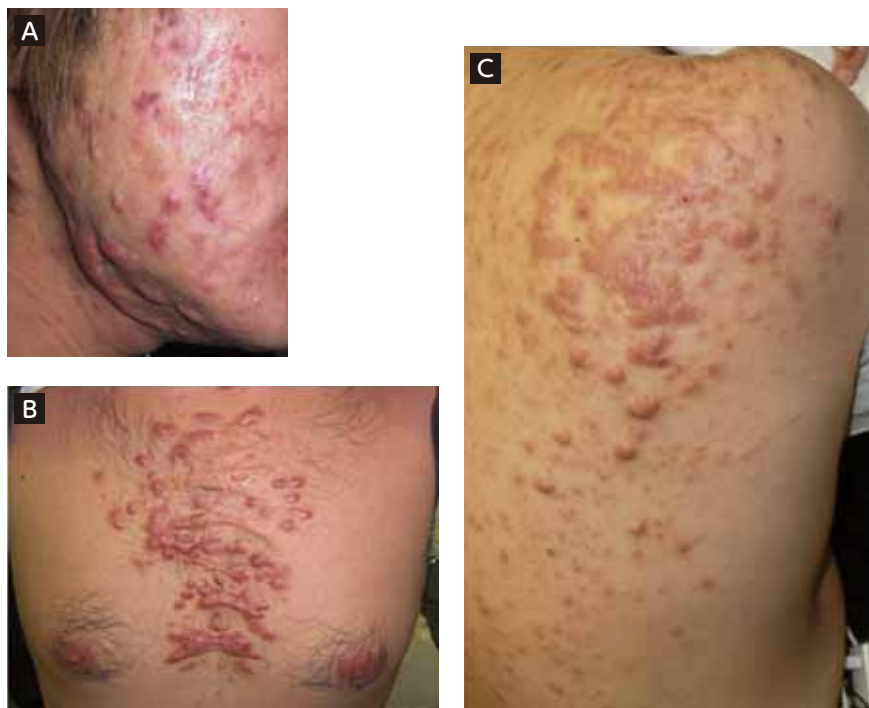


図1 | 集簇性ざ瘡から発症したケロイド・肥厚性瘢痕

- A: 顔面
- B: 前胸部
- C: 肩甲部

や、うぶ毛を有する軟毛性毛包ではなく、脂腺が大きい脂腺性毛包に由来するざ瘡や毛包炎がケロイド・肥厚性瘢痕の原因となりやすい。脂腺性毛包は顔面、前胸部、項部、背部に多く存在するが、中でも物理的刺激が加わる（皮膚が常時伸展・収縮を繰り返す）部位である下顎～頸部、前胸部、肩甲部がケロイド・肥厚性瘢痕の好発部位となる。脂腺性毛包の分布とざ瘡の分布は一致するが、これらの部位すべてでケロイド・肥厚性瘢痕が発症するというわけではない。

## 2. ざ瘡の治療

ざ瘡が制御できなければ、いくらケロイド・肥厚性瘢痕を治療しても再発を繰り返し、さらに新たなケロイド・肥厚性瘢痕ができてきてしまう。ざ瘡が制御できていない状態での放射線治療などは、次の治療手段が少なくなってしまうため、控えるなければならない。『尋常性痤瘡治療ガイドライン2016』（日本皮膚科学会）を参考にしてざ瘡の治療を行うと同時に、可能な限りケロイド・肥厚性瘢痕治療を行っていく努力が必要である。

### 1) 外用治療

ざ瘡の外用治療としては、推奨度の高い、アダパレン（ディフェリン<sup>®</sup>ゲル）、過酸化ベンゾイル（ベピオ<sup>®</sup>ゲル）、クリンダマイシンリン酸エステル水和物・過酸化ベンゾイル配合（デュアック<sup>®</sup>配合ゲル）、オゼノキサシン（ゼビアックス<sup>®</sup>ローション）、アダパレン・過酸化ベンゾイル配合（エピデュオ<sup>®</sup>ゲル）などが効果的である。

外用抗菌薬単剤としては従来、ナジフロキサシン（アクアチム<sup>®</sup>）、クリンダマイシンリン酸エステル（ダラシンT<sup>®</sup>）が使用されている。

### 2) 内服治療

ざ瘡の内服治療としては、ドキシサイクリン（ビブラマイシン<sup>®</sup>など）、ミノサイクリン（ミノマイシン<sup>®</sup>など）、ロキシシロマイシン（ルリッド<sup>®</sup>など）、ファロペナムナトリウム水和物（ファロム<sup>®</sup>など）などの推奨度が高いが、個人的にはスペクトルの広いレボフロキサシン水和物（クラビット<sup>®</sup>など）が集簇性ざ瘡をはじめとしたざ瘡全般をよくコントロールできる印象を持っている。1日1回の内服でよいため使用しやすく、数日間の内服でざ瘡が軽快することが多く使いやすい。